

Diagnóstico comparativo entre ressonância magnética e tomografia computadorizada na detecção da neurocisticercose

Comparative diagnosis between magnetic resonance imaging and computed tomography in the detection of neurocysticercosis

André Ponciano da Conceição Neto¹; Taiara Silva Ferreira^{2*}; Gilmar de Jesus Santos³; Carlos Danilo Cardoso Matos Silva⁴

¹Bacharel em Biomedicina, habilitado em Análises Clínicas e Bioimagem na Escola Bahiana de Medicina e Saúde Pública (EBMSP) Salvador-Bahia, andponci@yahoo.com.br; ²*(autor correspondente), Bacharela em Biomedicina, habilitada em Análises clínicas pela Faculdades Unidas de Pesquisa, Ciências e Saúde (FAPEC). Jequié- Bahia, taiarabiomedicina@hotmail.com.<http://lattes.cnpq.br/7689050981394032>; ³Bacharel em Biomedicina, habilitado em Análises Clínicas pela Faculdade de Tecnologia e Ciências (FTC). Salvador- Bahia. gilmarbiomedicina3@gmail.com; ⁴ Mestre em Biotecnologia pela Universidade Federal de Pernambuco, (UFPE). Bacharel em Biomedicina, Pós-graduado em Análises Clínicas e em Imaginologia. Salvador- Bahia. carloscardoso.fsa@gmail.com, <http://lattes.cnpq.br/8808090945936533>

Resumo

A neurocisticercose (NCC) tem sua caracterização pelas lesões no sistema nervoso central (SNC) ocasionado pelo cisto do parasito *Taenia solium*. Acontece a reação inflamatória no organismo resultando na degeneração do cisto larval causando sintomas clínicos como episódio epiléticos. O objetivo deste estudo foi comparar as características de imagem na tomografia computadorizada (TC) e na ressonância magnética (RM), destacando a eficácia de cada técnica no diagnóstico da neurocisticercose. Estudo de revisão da literatura sistemática, tendo o Preferred Reporting Items for Systematic Reviews and Meta-Analyses (PRISMA) como método e utilizando mecanismos de busca na base de dados da Scientific Electronic Library Online (SciELO), Medical Literature Analysis and Retrieval System Online (MEDLINE) e Literatura Latino-Americana e do Caribe em Ciências da Saúde (LILACS). Foram utilizados artigos datados de 1998 a 2018 na língua portuguesa e inglesa. Os resultados indicam que a TC e a RM produzem imagens satisfatórias e objetivas quando analisados em pacientes que possuem sintomatologia positiva para a NCC. A tomografia permite uma visualização melhor dos cistos calcificados, enquanto a ressonância magnética possibilita uma melhor definição tecidual.

Palavras chave: cisticercose, teníase, *Taenia solium*.

Abstract

Neurocysticercosis (NCC) is characterized by central nervous system (CNS) lesions caused by the *Taenia solium* cyst. The inflammatory reaction in the body happens resulting in the degeneration of the larval cyst causing clinical symptoms such as epileptic episodes. The aim of this study was to compare the imaging characteristics on computed tomography (CT) and magnetic resonance imaging (MRI), highlighting the effectiveness of each technique in the diagnosis of neurocysticercosis. Systematic literature review study, using the Preferred Reporting Items for Systematic Reviews and Meta-Analyses (PRISMA) as a method and using search engines in the Scientific Electronic Library Online (SciELO) database, Medical Literature Analysis and Retrieval System Online (MEDLINE) and Latin American and Caribbean Health Sciences Literature (LILACS). Articles from 1998 to 2018 were used in Portuguese and English. The results indicate that CT and MRI produce satisfactory and objective images when analyzed in patients with positive symptoms for NCC. Tomography allows better visualization of calcified cysts, while magnetic resonance enables better tissue definition.

Keywords: cysticercosis, taeniasis, *Taenia solium*.

1. Introdução

A cisticercose humana é a patologia parasitária causada pelo estágio larval da *Taenia solium* (cisticerco) que mais frequentemente afeta o sistema nervoso central, especialmente em países com deficiência na infra-estrutura sanitária, principalmente na África, Ásia e América Latina com frequência em Portugal, Espanha e países do leste europeu (Rossi et al., 2006). Tanto a *Taenia saginata* quanto a *Taenia solium* são parasitoses de ampla distribuição, encontradas principalmente em regiões onde existe o costume de ingerir carne crua ou malcozida e vegetais contaminados com as fezes destes animais. Existem estimativas que mais de 70 milhões de pessoas estejam infectadas por *T. saginata* e que até 2,5 milhões possam estar infectadas por *T. solium* no mundo. No Brasil, a cisticercose bovina está presente em todos os estados (Toledo et al., 2018).

Um dos principais meios da transmissão está nas fezes humanas contaminadas com os ovos da *T. solium*. Os suínos, ao se alimentarem de vegetais ou água contaminada ingerem estes ovos que implodem ao entrarem em contato com o suco gástrico, iniciado o processo de invasão nos tecidos e órgãos através dos vasos sanguíneos, ao alojar-se em alguns desses locais evolui para cisticerco. O homem ao ingerir acidentalmente os ovos viáveis da *T. solium* que foram eliminados nas fezes dos portadores de teníase pode ser acometido com a NCC (quando este se

aloja nos tecidos cerebrais) (Neves, 2005).

A neurocisticercose (NCC) tem sua caracterização pelas lesões no sistema nervoso central (SNC) ocasionado pelo cisto do parasito *T. solium*. Acontece a reação inflamatória no organismo resultando na degeneração do cisto larval causando sintomas clínicos como episódios epiléticos. De uma forma geral, o ciclo da doença compreende o homem como hospedeiro definitivo e os suínos como hospedeiro intermediários, infectado pela forma larvária (Coeli et al., 2012).

O cisticercos migra para o sistema nervoso cerebral (SNC) e acomete os pequenos vasos sanguíneos, entre a substância cinzenta e a branca, onde se desenvolve num cisto. Os cistos podem se alojar em diversas regiões do SNC: no parênquima, parede do sistema ventricular ou nas meninges e no espaço subaracnóideo (Barros et al., 2003). Após os cisticercos se instaurarem no tecido nervoso, é acometido por ataque do sistema imune do hospedeiro, sofrendo degenerações: estágio vesicular, vesicular coloidal, granular nodular e o nodular calcificado, que é o estágio final (Coeli et al., 2012; TOGORO et al., 2012).

A cisticercose suína acomete principalmente a musculatura estriada e no homem o sistema nervoso apresenta a localização mais importante por sua frequência e gravidade. Quanto aos exames de imagem, o diagnóstico da neurocisticercose se baseia no uso da tomografia computadorizada (TC) e da ressonância magnética (RM) as quais produzem distinção no diagnóstico da NCC (Takayanagi & Leite, 2001; Guimarães et al., 2010).

A tomografia computadorizada foi considerada o método padrão de referência para detecção de calcificações intracraniana. A literatura consagra o método para este fim devido a sua alta sensibilidade e especificidade em identificar calcificações (Porto, 2017).

De acordo com Garcia et al. (2014) a TC e RM mostram a morfologia e localização dos cistos, a carga da infecção, o estágio dos cistos e a presença de inflamação ao redor. Relata que embora as sequências de ressonância magnética convencional não sejam tão sensíveis quanto a TC para detectar cisticercos calcificados, estas sequências podem melhorar com o uso de protocolos de imagem de suscetibilidade ponderada. Diz ainda que os cistos intraventriculares e cisternais são mais claros na ressonância magnética pelo uso de FLAIR (recuperação de inversão atenuada de fluido) e FIESTA (imagem rápida empregando sequência de aquisição em

estado estacionário). Estes cistos são pouco visualizados na TC, porque são isodensos com o líquido cefalorraquidiano (LCR) e, portanto, geralmente se manifestam na TC apenas como ventrículos aumentados.

Esta pesquisa teve como objetivo comparar as características de imagem na tomografia computadorizada e na ressonância magnética, destacando a eficácia de cada técnica no diagnóstico da neurocisticercose.

2. Material e Métodos

Trata-se de um estudo de revisão sistemática, dirigido conforme a metodologia Preferred Reporting Items for Systematic Reviews and Meta-Analyses (PRISMA). Para identificar os artigos acerca do assunto, realizou-se busca nas bases de dados da Scientific Electronic Library Online (SciELO), Medical Literature Analysis and Retrieval System Online (MEDLINE) e Literatura Latino-Americana e do Caribe em Ciências da Saúde (LILACS). Foram utilizados artigos datados de 1998 a 2018 na língua portuguesa e inglesa. Foram lidos 20 artigos sendo incluídos apenas os artigos com a mesma metodologia de exame (Ressonância e Tomografia) e patologia, resultando em um total de 14 artigos. 03 Livros e 02 teses que abordam o assunto também foram incluídos. Após o levantamento, procedeu-se a análise dos dados, observando a sua epidemiologia, a fim de fazer um cruzamento entre os métodos de diagnóstico por imagem da neurocisticercose. Relacionar esses métodos e definir a precisão dos exames de imagem no estudo da doença.

3. Resultados

Os exames de TC e RM tem sua importância no diagnóstico da NCC, pois além de visualizarem o cisto, permitem visualizar os tecidos circunvizinhos e os processos reacionais do hospedeiro. A TC permite uma visualização melhor dos cistos calcificados, enquanto a RM possibilita uma melhor definição tecidual principalmente se o cisto estiver em porções ventriculares (Togoro et al., 2012).

Em um estudo de caso de um paciente do sexo masculino, natural da zona urbana de Taquarituba, SP, foi relatado que o mesmo apresentava queixas de cefaléia difusa, de forte intensidade, em “agulhadas”, progressiva, seguida de repuxamento na cabeça, perda da

consciência e crises convulsivas. Foi realizado exames de Tomografia e Ressonância, no qual na TC foram evidenciadas múltiplas lesões císticas e calcificadas pelo parênquima e na RM caracterizou melhor as lesões císticas com escólex em seu interior (Yamashita et al., 2003).

Outro estudo, no qual uma paciente do sexo feminino de 64 anos com diagnóstico de neurocisticercose foi realizada tomografia computadorizada, que demonstrou lesões nodulares calcificadas, circundados por halo hipoatenuante, com apagamento dos sulcos e fissuras corticais adjacentes, compatível com edema vasogênico. Foi realizada complementação com ressonância magnética do encéfalo, que revelou, além das áreas de edema, realce anelar das lesões calcificadas (Fig. 1) (Coeli et al., 2012).

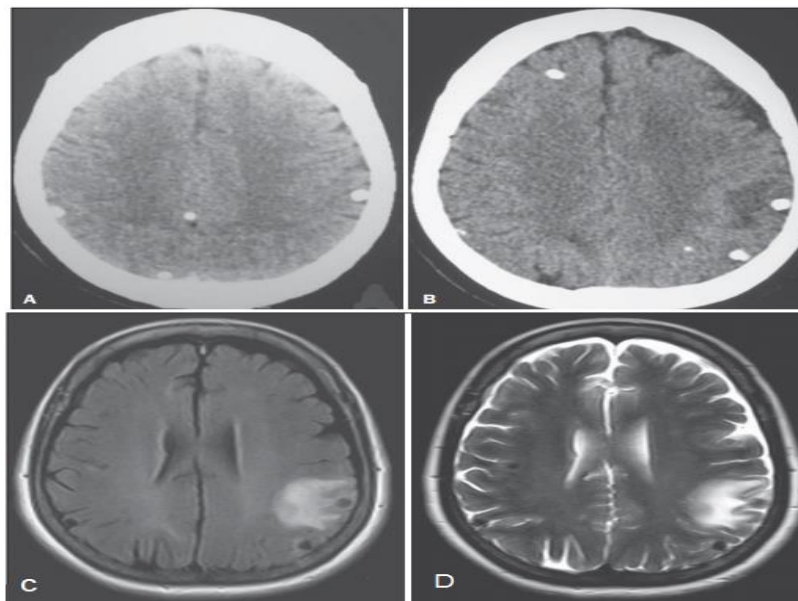


Figura 1. (A) Tomografia computadorizada do crânio axial sem contraste, mostrando múltiplas lesões calcificadas, sem efeito expansivo local, compatíveis com a forma nodular calcificada. (B) Exame tomográfico identificando lesões calcificadas, com halo de edema localizado no lobo parietal esquerdo. Ressonância magnética axial FLAIR (C) e axial ponderada em T2 (D), constatando múltiplas lesões nodulares de hipossinal localizadas nas regiões parietais bilaterais, uma à esquerda com halo de hipersinal de edema vasogênico sugerindo processo agudo. Fonte: Adaptado de Coeli et al., 2012.

Em estudo realizado por Agapejev et al. (1998) ratifica-se, utilizando-se a TC, a associação entre edema cerebral crônico e calcificações em indivíduos com a neurocisticercose em 61,8% dos casos. Guimarães & colaboradores (2010) demonstram que grande parte dos pacientes acometidos por NCC tendem a apresentar um edema cerebral difuso que pode se apresentar

com aumento da pressão intracraniana em pacientes que já possuíam histórico de hidrocefalia. A TC e a RM produzem imagens satisfatórias e objetivas quando analisados pacientes que possuem sintomatologia positiva para a NCC. Com o grande avanço das tecnologias dos métodos de imagens, os diagnósticos tornam-se melhores. Entretanto, em alguns casos inespecíficos associados à NCC são necessários testes imunológicos, aspectos clínicos e epidemiológicos.

Togoro (2012), Mendes e Alves (2016) concordam e afirmam que a TC e a RM não visualizam cistos localizados ao nível da cisterna basal subaracnóide ou em casos de cistos que estejam em degeneração ou em fase pré-calcificação. Nestes casos, ensaios imunológicos, dados laboratoriais, colheita da história clínica completa e os dados epidemiológicos sinalizam a patologia.

Para avaliação da neurocisticercose por ressonância magnética, Porto (2017) escreveu uma tese de doutorado com o título: “Comparação entre diferentes sequência de ressonância magnética na detecção de calcificações em pacientes portadores de neurocisticercose”, a autora desenvolveu um protocolo de aproximadamente 30 minutos incluindo as sequências de imagem: Axial T1 spin eco com 28 imagens possuindo espessura de corte de 4,5mm. Axial T2 turbo spin eco com 28 imagens, espessura de 4,5mm de corte. Axial Flair com 28 imagens, espessura de 4,5mm de corte. Axial PRESTO (Gradiente Volumétrica) formada por 260 imagens com corte de 2 mm de espessura. Axial SWI formada por 260 imagens com corte de 2 mm de espessura. A autora durante seu estudo utilizou um equipamento Philips de Achieva de 3.0 Teslas de campo magnético, utilizando bobina de crânio de oitos canais e sem administração de contraste paramagnético.

Dentre os documentos pesquisados é de grande relevância a tese de doutorado escrita por António (2018) intitulado “Achados de Ressonância magnética e evolução de neurocisticercose com cistos viáveis ou calcificados em pacientes com ou sem epilepsia”, neste trabalho o autor também sugere um protocolo para aquisição de imagens que foi feito para investigação da neuroparasitose. A tese incluiu no protocolo de Ressonância magnética imagens Coronais T2 multi-eco com 3 mm de espessura de corte, imagem coronal em T1 com 3 mm de espessura de corte e uma sequência Flair com 4 mm de espessura de corte. No eixo axial o autor utilizou

sequência Flair com supressão de gordura com corte de 4 mm de espessura. No plano sagital foi adquirida duas imagens volumétricas em T1 com voxels isotrópicos de 1 mm de espessura e em T2 com voxels isotrópicos com 1,5 mm de espessura. O autor realizou o estudo utilizando um aparelho da fabricante Philips Achieva de 3T de potência de campo magnético.

4. Discussão

A Neurocisticercose pode ser mais bem avaliada quando utiliza métodos como a tomografia computadorizada (TC) e a ressonância magnética (RM), pois elas apresentam uma melhor visualização das estruturas. Os estudos por imagem são exames não invasivos que possibilitam a visualização de estruturas do parasita. Diante das dificuldades de se reconhecer a doença precocemente, são tidos como ferramentas importantes no diagnóstico da neurocisticercose. A TC demonstra melhor cisticercos calcificados, enquanto a RM tem uma melhor resolução, podendo evidenciar o escólex e os cisticercos de localização ventricular (Mendes, 2016).

A RM é um método de diagnóstico mais amplo, capaz de diferenciar todos os estágios larvais. Na fase nodular calcificada, se apresenta como um nódulo arredondado, calcificado, sem edema ou realce ao meio de contraste (Coeli et al., 2012). A visualização geral dos tecidos adjacentes é superior a TC ao demonstrar os cisticercos vivos e os espaços intraventriculares, e na gliose circundantes o realce do contraste é mais bem demonstrado (Soares, 2005).

Os principais achados da TC em pacientes afetados com NCC são relacionados à fase de evolução dos cisticercos da doença. Como principais achados, são identificados edema de parênquima cerebral, áreas nodulares hipodensas, captações anelares com uso de contraste, massas amórficas, calcificações parenquimatosas e dilatação ventricular. Além destes fatores, observa-se em alguns casos deformações no segundo e terceiro ventrículo (Colli & Carlotti, 2003).

Quando analisada a NCC através de RM, os cistos ativos localizados no parênquima aparecem como lesões de isosinal e o escólex com hipersinal; quando se degeneram, os cistos apresentam hipersinal, analisando-se T1. Os cistos ativos localizados nos ventrículos e nas cisternas apresentam-se com hiposinal em aquisições T1; quando em degeneração, apresentam aumento de sinal em T1. As reações inflamatórias geradas pelos cistos em degradação apresentam-se como anéis de hipersinal avaliando-se varreduras em T2. As calcificações

apresentam-se com hiposinal avaliadas tanto em T1 quanto em T2 (Colli & Carlotti, 2003).

Embora a TC seja considerada o método de escolha no diagnóstico da neurocisticercose, o potencial risco à saúde humana inviabiliza sua utilização no estudo populacional envolvendo indivíduos assintomáticos. Por outro lado, o elevado custo torna proibitiva a opção pela RM, particularmente nos países em desenvolvimento onde a neurocisticercose é endêmica. A investigação da frequência de neurocisticercose nos serviços de neuroimagem é útil para a detecção de novas áreas endêmicas, mas, pelo viés de seleção, não permite a correta avaliação da prevalência populacional (Chimelli et al., 1998).

5. Conclusão

A neurocisticercose é uma patologia que pode ser diagnosticada de forma diferencial pelo diagnóstico por imagem evitando o seu agravo e problemas permanentes posteriores. A tomografia computadorizada constitui nos dias atuais, um dos métodos de imagem mais confiáveis para a identificação da neurocisticercose e certamente foi à popularização deste método em nosso meio que contribuiu decisivamente para termos uma noção mais exata da magnitude deste problema em nosso país.

O diagnóstico por ressonância magnética é inferior à tomografia computadorizada na detecção de calcificações, porém superior na localização das lesões nos estágios vesicular, vesicular coloidal e granular nodular. Entretanto, não foi estabelecido um exame padrão e o diagnóstico deve ser concluído através de testes imunológicos, aspectos clínicos e epidemiológicos.

Referências

Agapejev, S. (2003). Aspectos clínico-epidemiológicos da neurocisticercose no Brasil: análise crítica. *Arquivos de Neuro-Psiquiatria*, 61, 822-828. <https://doi.org/10.1590/S0004-282X2003000500022>

Antônio, J. M. C. J. *Achados de ressonância magnética e evolução de neurocisticercose com cistos viáveis ou calcificados em pacientes com e sem epilepsia= MRI findings and evolution of neurocysticercosis with viable or calcified cysts in patients with and without epilepsy*. Tese de doutorado, Universidade Estadual de Campinas, Faculdade de Ciências Médicas, Campinas –SP. 127p. 2018. Disponível em: <http://repositorio.unicamp.br/acervo/detalhe/1080340>. Acessado em 21 de setembro de 2020.

Barros, J. D. A., Barros, H. A., & Barros, J. A. (2003). Diagnóstico e tratamento da neurocisticercose. *Rev. méd. Minas Gerais*, 13(4), 240-243.

Chimelli, L., Lovalho, A. F., & Takayanagui, O. M. (1998). Neurocisticercose: contribuição da necrópsia na consolidação da notificação compulsória em Ribeirão Preto-SP, Brazil. *Arquivos de neuro-psiquiatria*, 56, 577-584. <https://doi.org/10.1590/S0004-282X1998000400010>

Coeli, G. N. M., Tiengo, R. R., Silva, A. C. D., Fernandes, J. O. M., Silva, G. C. D., & Silva, L. U. M. A. D. (2012). Neurocisticercose nodular calcificada com sinais de reativação. *Radiologia Brasileira*, 45, 291-293. <https://doi.org/10.1590/S0100-39842012000500012>

Colli, B. O., & Carlotti Júnior, C. G. (2003). Fisiopatologia, diagnóstico e tratamento da cisticercose do sistema nervoso central. Temas atuais de neurocirurgia: cisticercose do sistema nervoso central. *Soc. Neurocir*, p.7-28.

Garcia, H. H., Nash, T. E., & Del Brutto, O. H. (2014). Clinical symptoms, diagnosis, and treatment of neurocysticercosis. *The Lancet Neurology*, 13(12), 1202-1215. [https://doi.org/10.1016/S1474-4422\(14\)70094-8](https://doi.org/10.1016/S1474-4422(14)70094-8).

Guimarães, R. R., Orsini, M., Guimarães, R. R., da Silva Catharino, A. M., Reis, C. H. M., Silveira, V., ... & Sohler, M. P. (2010). Neurocisticercose: Atualização sobre uma antiga doença. *Revista Neurociências*, 18(4), 581-594. <https://doi.org/10.34024/rnc.2010.v18.8444>.

Mendes, W., & Alves, K. (2016). Neurocisticercose e seu diagnóstico através da ressonância magnética e tomografia computadorizada. *UNILUS Ensino e Pesquisa*, 13(31), 106-111.

Neves, D. P. (2004). Parasitologia humana. In *Parasitologia humana* (pp. 227-237).

Porto, G. C. L. M. (2018). *Comparação entre diferentes sequências de ressonância magnética na detecção de calcificações em pacientes portadores de neurocisticercose*. Tese (doutorado). Universidade Estadual de São Paulo, Faculdade de Medicina, São Paulo-SP. 136p. 2017. <https://doi.org/10.11606/T.5.2018.tde-12062018-131134>.

Rossi, L. A., Sestari, A., & Cerioni Jr, M. (2006). Cisticercose intradural-extramedular cerebral e espinhal: relato de caso e revisão da literatura. *Radiologia Brasileira*, 39, 379-382. <https://doi.org/10.1590/S0100-39842006000500015>.

Soares, A. H. Critérios de adequação de exames de imagem e radioterapia. In: **Critérios de adequação de exames de imagem e radioterapia**. Colégio Brasileiro de radiologia. 2005. p. 707-707.

Takayanagui, O. M., & Leite, J. P. (2001). Neurocisticercose. *Revista da Sociedade Brasileira de Medicina Tropical*, 34, 283-290. <https://doi.org/10.1590/S0037-86822001000300010>;

Togoro, S. Y., Souza, E. M. D., & Sato, N. S. (2012). Diagnóstico laboratorial da neurocisticercose: revisão e perspectivas. *Jornal Brasileiro de Patologia e Medicina*

Laboratorial, 48, 345-355. <https://doi.org/10.1590/S1676-24442012000500007>.

Toledo, R. C. C., Franco, J. B., Freitas, L. S., Katielli, C., & de Freitas, A. R. (2018). Complexo teníase/cisticercose: uma revisão. *Higiene Alimentar*, 32(282/283), 31-34.

Yamashita, S., Mesquita, M. V. D. G. B. C., Machado, J. C. M., Miranda, A. H., & Morceli, J. (2003). Cisticercose intramedular: relato de caso e revisão da literatura. *Radiologia Brasileira*, 36, 255-257. <https://doi.org/10.1590/S0100-39842003000400013>.